



มหาวิทยาลัยราชภัฏนครปฐม



4173781

การฝึกปฏิบัติการพยาบาลผู้ใหญ่และผู้สูงอายุ 1

# Adult and Geriatric Nursing Practicum 1

JUTATIP TEPSUWAN  
MSN,RN  
Faculty of Nursing, NPRU



ชายไทยอายุ 37 ปี มีอาการปวดท้องใต้ชายโครงขวามาก คลื่นไส้  
อาเจียน 3 วัน PTA

ตรวจร่างกาย ตัวตาเหลือง Murphy's sign positive

ทำ U/S whole abdomen พบ sandstone in GB

Dx. Gall stone with acute Cholecystitis



## Order

- NPO
- NG ต่อลงถุง
- 0.9% NSS 1000 ml IV 100 cc/hr.
- CBC, FBS, Electrolyte, BUN, Cr., LFT, amylase, lipase, Coag.
- U/S whole abdomen
- Set OR for Laparoscopic Cholecystectomy under GA



นิ่วในถุงน้ำดี (Gall stone) เป็นภาวะที่มีการตกตะกอนของสารในน้ำดีจนกลายเป็นก้อนนิ่วอยู่ภายในถุงน้ำดี ซึ่งส่วนประกอบของนิ่วที่สำคัญได้แก่ cholesterol, bile pigment, calcium

การอักเสบของถุงน้ำดี (Cholecystitis) เป็นการอักเสบอย่างเฉียบพลันหรือเรื้อรังของถุงน้ำดี พบบ่อยที่สุดมักเกิดร่วมกับการมีนิ่วในถุงน้ำดี



## อาการและอาการแสดง

- ปวดท้อง บริเวณลิ้นปี่หรือใต้ชายโครงขวา
- ท้องอืด อาหารไม่ย่อย มักเป็นหลังกินของมัน ๆ
- คลื่นไส้ อาเจียน
- ไข้สูง หนาวสั่น
- ตัวตาเหลือง



## การประเมินทางการพยาบาล

- ซักประวัติ: ท้องอืด ปวดท้องเป็นพัก ๆ ปวดร้าวทะลุหลัง N/V
- ตรวจร่างกาย: กดเจ็บชายโครงขวา ต้วตาเหลือง
- เจาะเลือด: CBC, LFT, amylase, lipase
- X-ray plain abdomen, U/S abdomen, CT



## การรักษา

1. ไม่มีอาการ ใช้การสังเกตอาการต่อ แนะนำงดอาหารมัน
2. กินยาละลายนิ่วที่เป็น cholesterol
3. Pethidine (ห้ามให้ morphine)
4. ทำ Endoscopic retrograde cholangiopancreatography:ERCP
5. การผ่าตัด
  1. Open Cholecystectomy
  2. Choledochostomy
  3. Laparoscopic Cholecystectomy: LC





## ข้อวินิจฉัยการพยาบาล

1. ไม่สุขสบายจากปวดท้อง
2. วิตกกังวลเนื่องจากขาดความรู้ก่อนและหลังผ่าตัด
3. ปวดแผลเนื่องจากเนื้อเยื่อถูกทำลายจากการผ่าตัด
4. เสี่ยงต่อการติดเชื้อที่แผล T tube drain เนื่องจากมีการซึมของสารคัดหลั่ง
5. มีภาวะท้องอืดจาก
6. ขาดความรู้ในการปฏิบัติตัวเมื่อกลับบ้าน



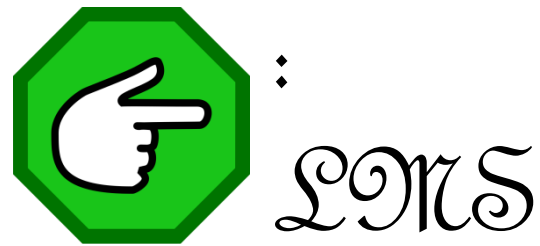
## การพยาบาลภายหลังผ่าตัด

- Routine post-op care
- ให้นอนท่า Semi fowler position
- ประคองแผลผ่าตัดเวลาไอ
- เฝ้าระวังการทำงานของ T-tube drain
- บันทึกปริมาณน้ำดีที่ออกทุกเวร
- ประเมินผิวหนังรอบ T-tube
- D/S แผล



## การปฏิบัติตัวเมื่อกลับบ้าน

1. งดอาหารไขมันสูง
2. การออกกำลังกายไม่หักโหมเกินไป
3. หลีกเลี่ยงการทำงานหนัก 3 เดือนแรกหลังผ่าตัด (ผ่าLC สามารถทำงานได้ปกติหลัง 7 วัน)
4. สังเกตอาการผิดปกติ
5. การกลับมาตรวจตามนัด





มหาวิทยาลัยราชภัฏนครปฐม